

Casos Clínicos

- **Síndrome de Rapunzel en adulto: Una entidad poco frecuente. Reporte de caso.**
- [Introducción](#)
- [Presentación del caso](#)
- [Discusión](#)
- [Conclusiones](#)
- [Referencias](#)

Alexis Oliveros Griman

Servicio II de Cirugía General. Hospital Universitario de Caracas. Distrito Capital, Caracas, Venezuela

Sailu Bravo

Servicio II de cirugía General. Hospital Universitario de Caracas. Distrito Capital, Caracas, Venezuela

Bárbara Durán Aguilarte

Escuela Luis Razetti, Universidad Central de Venezuela. Distrito Capital, Caracas, Venezuela

Daniela Vieira Fernandes

Escuela Luis Razetti, Universidad Central de Venezuela. Distrito Capital, Caracas, Venezuela

Miguel Vassallo Palermo

Servicio II de cirugía General. Hospital Universitario de Caracas. Distrito Capital, Caracas, Venezuela

Síndrome de Rapunzel en adulto: Una entidad poco frecuente. Reporte de caso.

Fecha de recepción: 27/03/2024

Fecha de aceptación: 28/03/2024

El tricobezoar es la acumulación de cabello en la cámara gástrica y al traspasar el píloro se denomina síndrome de Rapunzel; una patología poco común con una clínica inespecífica; incidencia reportada de menos del 1 % en la población general, 90 % de los casos en el sexo femenino. Se trata de paciente femenino de 42 años, quien refiere inicio de enfermedad actual hace un año caracterizado por epigastralgia de fuerte intensidad de carácter opresivo, difuso, saciedad precoz, emesis 3-4 veces al día de contenido alimentario y pérdida de peso 13 kg en los últimos tres meses; al examen físico se palpa masa en epigastrio de 5x5 cm, no móvil, blanda, dolorosa a la palpación profunda. La endoscopia digestiva superior reporta cuerpo extraño constituido por fibras de cabello oscuro y la tomografía axial computarizada (TAC) reporta imagen sugestiva de bezoar que ocupa estómago con extensión a duodeno. Se realiza laparotomía exploradora + gastrotomía donde reporta estómago dilatado 30x20 cm con abundante contenido anaxial tipo cabello humano aproximado 3 kg. Los casos reportados en la literatura acerca de este síndrome son escasos y casi exclusivamente presentado en mujeres jóvenes por lo cual se plantea registrar una memoria clínica-académica acerca del síndrome de Rapunzel en Venezuela.

Palabras Claves: Bezoar, Cabello, Obstrucción intestinal, Síndrome de Rapunzel, Tricobezoar.

Title

Adult Rapunzel syndrome: A rare entity. Case report.

Abstract

Trichobezoar is the accumulation of hair in the gastric chamber and when it passes through the pylorus it is called Rapunzel Syndrome; an uncommon pathology with a non-specific clinical function; Reported incidence of less than 1% in the general population, 90% of cases in females. The patient is a 42-year-old female patient, who reports the onset of the current disease a year ago characterized by epigastralgia of strong intensity of an oppressive, diffuse nature, early satiety, emesis 3-4 times a day of food content and weight loss of 13 kg in the last three months; On physical examination, a 5x5cm epigastric mass was palpated, non-mobile, soft, painful on deep palpation. Upper gastrointestinal endoscopy revealed a foreign body made up of dark hair fibers, and computed tomography (CT) reported an image suggestive of bezoar occupying the stomach with extension to the duodenum. Exploratory laparotomy + gastrotomy was performed, where he reported a dilated stomach of 30x20cm with abundant adnexal content, such as approximately 3kg of human hair. The cases reported in the literature about this syndrome are scarce and almost exclusively presented in young women, so it is proposed to register a clinical-academic report about Rapunzel Syndrome in Venezuela.

Key Word

Bezoar, hair, intestinal obstruction, Rapunzel syndrome, trichobezoar.

Introducción

Los bezoares son definidos como objetos ingeridos, tanto de manera voluntaria como involuntaria, que se retienen en distintas regiones del tracto gastrointestinal superior, siendo más común su presencia en el estómago, y que resultan resistentes a la digestión mediante los mecanismos fisiológicos del organismo (1). Las sustancias que frecuentemente forman bezoares incluyen materiales vegetales tales como fibras, pieles, semillas de verduras y frutas (llamados fitobezoares), pelo (trichobezoares), medicamentos (farmacobezoares) y proteínas de leche (lactobezoares). Se pueden encontrar en todo el sistema gastrointestinal pero el lugar más frecuente es el estómago (2).

La palabra bezoar tiene su origen en el árabe (badzher) o persa (padzhar) o hebreo (beluzaar), todos con el mismo significado: "protección contra el veneno" o antídoto (2,3). En el año 1883 Schonborn practicó el primer tratamiento quirúrgico de un trichobezoar en una mujer joven (3,4). Es una enfermedad rara, el sexo femenino es el más afectado (90% de los casos) y en el 80% de los casos de trichobezoares, la edad de aparición del cuadro es antes de los 30 años, con una incidencia máxima entre 10 y 19 años. (2,4-7) Generalmente, lo presentan pacientes con trastornos emocionales o psiquiátricos como la tricotilomanía definida por la DMS-5 como un trastorno que consiste en arrancarse el cabello de forma recurrente, dando lugar a una pérdida del mismo (2, 6,7).

Uno de cada 2.000 niños sufre de tricotilomanía y sólo el 30 % desarrollan tricofagia (8) y únicamente el 1 % formará un trichobezoar que requiera la extracción quirúrgica (9). El tamaño de los trichobezoares puede variar y está relacionado con la frecuencia y magnitud de la ingesta de cabello, el período de tiempo durante el cual se lleva a cabo esta práctica, así como la cantidad y longitud del cabello ingerido. (3)

El síndrome de Rapunzel es una forma rara y poco frecuente que se caracteriza por un trichobezoar gástrico que se extiende hacia el intestino delgado a través del píloro. Fue descrito por primera vez por Vaughan en 1968 (1,3,8,10,11). Desde entonces, se han descrito pocos casos en la literatura y más aún en la literatura nacional.

Nuestro objetivo es dar a conocer un raro caso de síndrome de Rapunzel en paciente femenino de 42 años, siendo esta patología casi exclusiva de mujeres jóvenes y pocos los casos reportados en la literatura hace necesario crear una memoria médico-académica de esta entidad en nuestro país.

Presentación del caso

Se trata de paciente de 42 años, de sexo femenino, con antecedente de hipertensión arterial y gastritis crónica no controlada quien refiere inicio de enfermedad actual 3 días previos a su ingreso caracterizado por dolor de carácter opresivo localizado en epigastrio de moderada a fuerte intensidad sin atenuaciones ni exacerbaciones, concomitante saciedad precoz, emesis de contenido alimentario en múltiples oportunidades, pérdida de peso de alrededor de 13Kg en los últimos tres meses. En vista de persistencia de los síntomas acude a servicio de emergencia de una institución médica, donde es ingresada en el servicio de cirugía general.

Al examen físico se evidenció: presión arterial 110/70 mmHg, frecuencia cardíaca 76 latidos/minuto, frecuencia respiratoria 19 respiraciones/minuto. Saturación de O₂ 97 %. Paciente en regulares condiciones generales, abdomen se encontraba plano, ruidos hidroaéreos disminuidos en intensidad y frecuencia, se palpa masa en epigastrio de aproximadamente 5x5 cm; no móvil, adherido a planos profundos, blanda, dolorosa a la palpación profunda, sin signos de irritación peritoneal.

Las pruebas de laboratorio reportaron: hemoglobina 7.7 g/dL, hematocrito 27 %, eritrocitos 4,15/uL, VCM 65,3 fl, HCM 18,6 pg, CHCM 28,4 g/dl, leucocitos 6 500, plaquetas 470.000/uL, neutrófilos 79 %, linfocitos 14 %.

Estudios complementarios: tomografía axial computarizada abdominopélvica en el corte axial y coronal se observa estómago dilatado ocupado por masa heterogénea compatible con tricobezoar (figura 1).

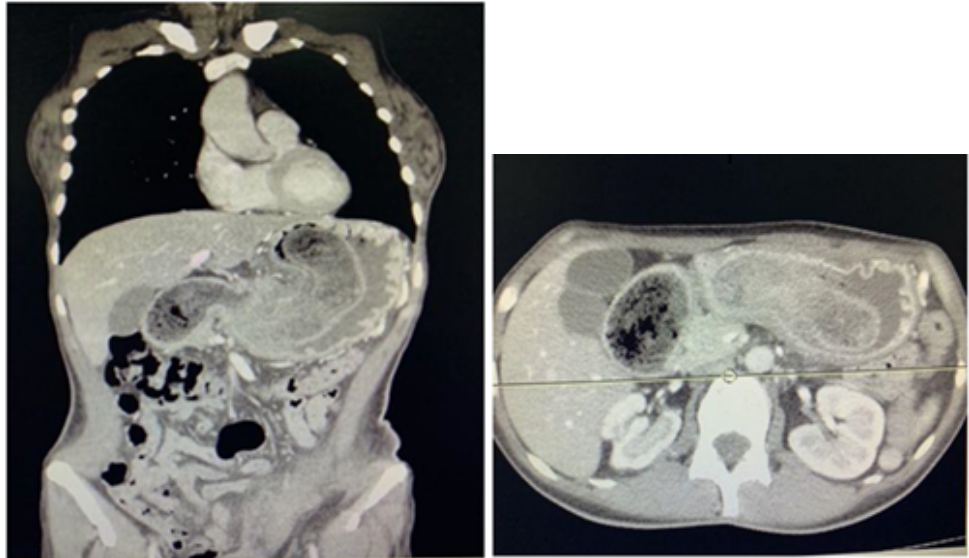


Figura 1. Tomografía axial computarizada de abdomen y pelvis en plano coronal (A) y plano axial (B): se evidencia la cavidad gástrica de tamaño aumentado, a expensas de una imagen ovalada, heterogénea, con áreas concéntricas hipodensas y zonas con densidad aire en su interior, de distribución aleatoria; sugestivo de tricobezoar.

Endoscopia digestiva superior: 1. Úlceras y erosiones esofágicas 2. Cuerpo extraño: constituido por fibras de cabello oscuro, que ocupa el 90 % de la circunferencia y 90 % de la luz. 3. Úlceras gástricas. (Figura 2)

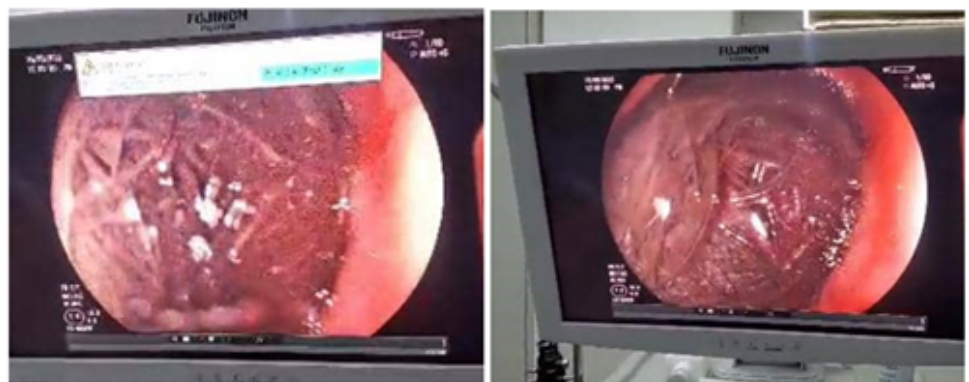

Figura 2. Imágenes de endoscopia digestiva superior (A y B): se evidencia cuerpo extraño constituido por restos alimentarios y pelo que ocupa aproximadamente el 90 % de la cavidad gástrica. Las estructuras filamentosas corresponden a pelo (Tricobezoar).

Diagnóstico de Ingreso: 1. Obstrucción del tracto de salida gástrico secundario a lesión de ocupación de espacio intraabdominal: 1.1 Tricobezoar complicado con hemorragia digestiva superior moderada por estimación de pérdidas hemáticas del 20 % al 25 % de etiología secundaria a úlceras gástricas Forrest III. 2. Anemia moderada (7.7g/dL) microcítica/normocrómica

El paciente fue sometido a laparotomía exploradora (figura 3) cuyos hallazgos fueron: estómago dilatado de 30x20cm, en el cual se realizó gastrotomía transversal y extracción manual de abundante contenido anaxial que se extendía hasta la tercera porción del duodeno, tipo cabello humano con un peso aproximado de 3 kg y restos alimentarios, resto de la cavidad macroscópicamente sana (figura 4) , posteriormente se realizó rafia primaria en dos planos de incisión gástrica, lavado y drenaje de cavidad abdominal con cierre de dicha pared por planos.

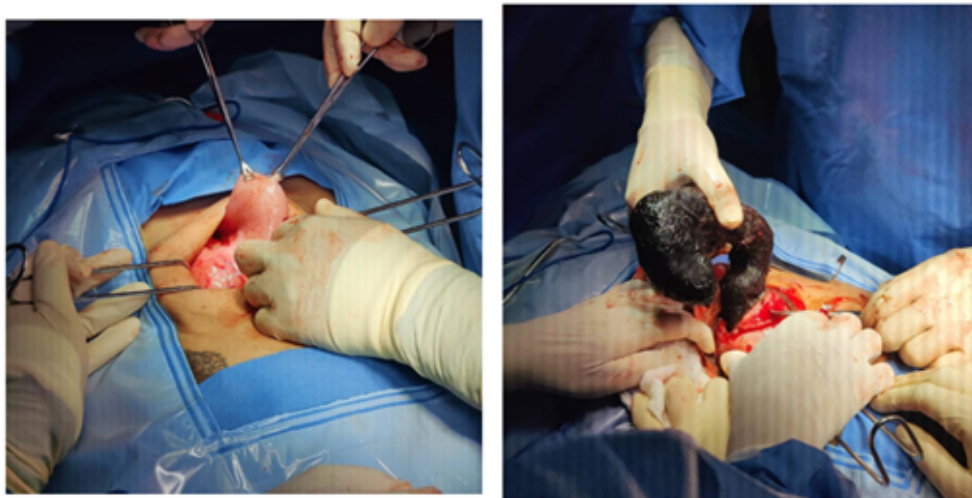


Figura 3
 (C) Incisión supraumbilical y pinzamiento de mucosa gástrica para posterior gastrotomía.(D)
 Extracción de tricobezoar en su totalidad.



Figura 4. Espécimen quirúrgico moldeado por la forma de estómago y duodeno extraída de forma íntegra constituido por cabello humano oscuro.

La paciente evolucionó de forma satisfactoria, con evaluación y seguimiento por el servicio de psiquiatría, por lo que se decidió su egreso en el posoperatorio mediato.

Discusión

Los bezoares gástricos son una patología poco común, con una prevalencia poblacional estimada entre 0,06 % – 4 % (1). El tricobezoar es el tipo de bezoar más común, representando el 55 % de los casos (3). La fisiopatología de los tricobezoares es diversa; el principal factor es el consumo de cabello (tricofagia), las fibras de pelo se depositan entre los pliegues de la mucosa gástrica y aquí es retenido al alterar los mecanismos de tensión superficial y carecer de la fricción y contacto necesario para su propulsión, y que además es capaz de resistir a la degradación por las secreciones gástricas; todo esto lleva a la acumulación y retención de pelo en la luz gástrica, que junto al moco, proteínas y otras enzimas producidas en el tracto gastrointestinal forman una masa sólida la cual aumenta de tamaño a lo largo de los años, pudiendo pasar clínicamente inadvertida, hasta que adquiere la forma de la cámara gástrica (3,5,7,11-13,16,18-21).

Menos común es el síndrome de Rapunzel, con menos de 50 casos reportados en la literatura científica para el año 2017 (22); debido a la extrema rareza de esta patología no se ha podido establecer una definición exacta para su diagnóstico, por lo que se usan los siguientes criterios para el diagnóstico y reporte de casos: 1. Un tricobezoar gástrico que presenta una cola con extensión hasta la unión ileocecal. 2. Un tricobezoar de cualquier tamaño, y que el paciente presente síntomas de obstrucción intestinal 3. Un tricobezoar gástrico que presenta una cola que se extiende hasta yeyuno(1,3,5,14-16,19,22-26)

El tricobezoar posee una tríada clásica de presentación compuesta por dolor abdominal (se evidencia en 70 % de los pacientes), pérdida de peso (38 % de los pacientes) y masa abdominal palpable (se evidencia en 80 % de los pacientes) (6,25); además están descritos otros síntomas no menos importantes como: como náuseas y vómitos (65 %) (25) y saciedad precoz (5-7,12,15,19,21,23,24). Sin embargo varios aspectos de este caso resultan interesantes y fuera de las características usuales descritas para esta enfermedad; la edad de presentación de esta entidad es generalmente antes de los 30 años (6,7,13-20), a diferencia de lo descrito en las series publicadas la paciente del presente trabajo debutó con la clínica a los 42 años, saliendo del parámetro etario establecido; además una gran parte de los pacientes sugiere durante el interrogatorio la tricofagia o tricotilomanía (6) y se evidencia al examen físico los signos de alopecia tradicional (5,6), a diferencia de nuestro caso en donde la paciente no presentaba estos signos, todo esto hace que este sea un caso de difícil diagnóstico ya que no habían pistas en el interrogatorio o al examen físico que pudieran orientar a la etiología del cuadro, al igual que los signos y síntomas presentados por la paciente si bien son compatibles con un tricobezoar, estos son inespecíficos (24) y se pueden presentar en una gran cantidad de otras patologías y es aquí donde entra en gran importancia que el personal de salud tenga un alto índice de sospecha y se realicen los adecuados exámenes de laboratorio y estudios de imágenes para alcanzar un diagnóstico certero y oportuno (24).

La tomografía axial computarizada permite observar la extensión y tamaño del bezoar, así como detectar posibles complicaciones, y así planificar y definir el abordaje (10,17,25). El *gold standard* para el diagnóstico del tricobezoar es la endoscopia digestiva superior (27), además de método diagnóstico, puede ser usada como método terapéutico (5); sin embargo solo suele ser usado y efectivo en casos de bezoares pequeños, principalmente de origen vegetal (3,17,22,23); en el caso presentado el gran tamaño y composición del tricobezoar definieron el abordaje a través de laparotomía como está descrito en la mayoría de las series publicadas (7,22-24,26), y se diagnostica en la paciente el síndrome de Rapunzel, bajo el criterio de la existencia de una tricobezoar gástrico con extensión en forma de cola hasta duodeno, que produjo signos y síntomas de obstrucción intestinal (15,16,26). Algunos de los tricobezoares más grandes reportados en la literatura describen un peso de 1.033,8 g (7), pero pueden incluso llegar a pesar más de 3 kg como en nuestro caso.

Se realizó una revisión de la literatura disponible y se evidencia que el caso más reciente publicado en nuestro país fue en el año 2015 (20) lo que constata la escasa cantidad de casos de este tipo publicados en Venezuela. (16,18,19).

Debido a la baja prevalencia de esta patología (1,5) no se han podido realizar estudios para estandarizar su manejo; teniendo hoy en día como opciones de tratamiento la disolución química (con administración de procinéticos, celulasa, acetilcisteína, útil sobre todo en fitobezoares y bezoares de pequeño tamaño), la resección endoscópica o quirúrgica (que puede ser mediante técnicas laparoscópicas o cirugía abierta) es el método más empleado, particularmente en tricobezoares y bezoares compactos de gran tamaño (5,12,16,23,25). La decisión del plan terapéutico a usar queda en manos del personal de salud y dependerá del tamaño, composición y clínica de cada paciente.

Conclusiones

El tricobezoar es una patología rara, que con muy baja frecuencia se puede presentar como Síndrome de Rapunzel, asociado principalmente a tricofagia y tricotilomanía, que puede cursar desde forma asintomática hasta un abdomen agudo con síntomas inespecíficos, y que de no ser tratado de forma efectiva y oportuna puede producir un gran número de complicaciones e incluso la muerte. Para su diagnóstico es necesario un alto índice de sospecha por parte del personal de salud, y tener en cuenta esta posibilidad diagnóstica en pacientes jóvenes, femenino y que cursen con síntomas de abdomen agudo u obstrucción intestinal; además es de gran importancia el seguimiento y manejo psicológico para evitar recaídas.

Referencias

1. Gómez DA, Cabrera LF, Pulido JA, González LM, Melo Infante AJ, Pastrana Peña D, et al. Bezoar de dinero: reporte de bezoar atípico, su manejo y una revisión de la literatura. *Rev Colomb Gastroenterol* [Internet]. 2021;36(Supl. 1):67–71. Disponible en: <http://www.scielo.org.co/pdf/rcgv36s1/0120-9957-rcgv-36-s1-67.pdf>
2. Fonseca M, Criollo S, Piedra J. Tricobezoar gástrico con resolución laparoscópica en mujer adolescente: Reporte de Caso. *Rev Ecu Med Eugenio Espejo* [Internet]. 2016; Vol 5 Número 7 Disponible en: <https://docplayer.es/152298826-Revista-ecuatoriana-de-medicina-eugenio-espejo-volumen-5-no-7-agosto-del-quito-ecuador.html>
3. Pinilla RO, Vicente ML, González M, Vicente AA, Pinilla ME. Vista de Tricobezoar gástrico, revisión de la bibliografía y reporte de un caso [Internet]. *Rev Colomb Cir.* 2016 [citado el 10 de octubre de 2023]. Disponible en: <https://www.revistacirugia.org/index.php/cirugia/article/view/237/219>
4. Loaiza I, Yopez F, Arguello A, Salguero J, Abdo M. Manejo quirúrgico de Tricobezoar Gástrico. [Internet]. *Revista Universitaria con proyección científica, académica y social.* 2019;3 (4):46-51. Disponible en: <https://revistas.uta.edu.ec/erevista/index.php/medi/article/download/1367/1301>
5. Gelrud D. Gastric bezoars [Internet]. UpToDate. 2022 [citado el 10 de octubre de 2023]. Disponible en: https://www.uptodate.com/contents/gastric-bezoars?search=gastric%20bezoars&source=search_result&selectedTitle=1~12&usage_type=default&display_rank=1
6. Velázquez Blanco G, Sánchez DV. Management of trichobezoar: case report [Internet]. *Revista Médica de la Universidad Veracruzana* [citado el 10 de octubre de 2023]. Disponible en: https://www.uv.mx/rm/num_anteriores/revmedica_vol22_num2/articulos/Tricobezoar.pdf
7. Vilela-Desposorio C, Cabanillas-Tarazona E. Tricobezoar gástrico gigante: reporte de un caso clínico-patológico. *Acta Med Costarric* [Internet]. 2022;64(4):1–5. Disponible en: <https://www.scielo.sa.cr/pdf/amc/v64n4/0001-6002-amc-64-04-64.pdf>
8. García C, Balcárcel L, Tut E, Barrios K, Beteta E, Menéndez J. Síndrome de Rapunzel. Reporte de caso. *Revista Médica Gt Colmedegua* 2018 [Internet]. Vol. 157 Núm. 2 Disponible en: <https://www.revistamedicagt.org/index.php/RevMedGuatemala/login?source=%2Findex.php%2FRevMedGuatemala%2Farticle%2Fdownload%2F107%2F111%2F267>
9. López-Tamanaja NL, Reyes-Berlanga M, Miranda-Salgado MG, et al. Tricobezoar en una adolescente, informe de un caso. *Bol Clin Hosp Infant Edo Son.* [Internet]. 2020;37(2):127-134. Disponible en: <https://www.medigraphic.com/cgi-bin/new/resumen.cgi?IDARTICULO=103443>
10. Alcívar MS, Ruiz MB, Gusñay MM, Almeida JC, Rendón FA, Robles-Medranda C. Síndrome de Rapunzel gigante con complicación atípica. Reporte de un caso [Internet]. *Sociedad de Gastroenterología del Perú.* 2018 [citado el 10 de octubre de 2023]. Disponible en: <http://www.scielo.org.pe/pdf/rgpv39n1/a11v39n1.pdf>
11. Janssen-Aguilar R, Rochel-Pérez A, Cuevas-Koh OJ, Santos-Zaldivar KD, Rodríguez-Cuevas M, de Jesús Inurreta-Díaz M, et al. Revisión sistemática del Síndrome de Rapunzel. *REVISTA BIOMÉDICA* [Internet]. 2020 [citado el 10 de octubre de 2023];31(1). Disponible en: <https://www.revistabiomedica.mx/index.php/revbiomed/article/view/678/769>
12. Malacuso JP. Tricobezoar gástrico. A propósito de un caso [Internet]. *Elrincondelamedicinainterna.* 2021 [citado el 10 de octubre de 2023]. Disponible en: <https://www.elrincondelamedicinainterna.com/2021/10/tricobezoar-gastrico-proposito-de-un.html>
13. Hernández Garcés HR, Moquillaza Muchaypiña JA, Vera Caceres LC, Moutary I, et al. Tricobezoar gástrico: una causa poco frecuente de síndrome tumoral y de obstrucción pilórica [Internet]. *Sociedad de Gastroenterología del Perú.* 2015 [citado el 10 de octubre de 2023]. Disponible en: <http://www.scielo.org.pe/pdf/rgpv35n1/a12v35n1.pdf>
14. Janssen-Aguilar R, Rochel-Pérez A, Cuevas-Koh OJ, Santos-Zaldivar KD, Rodríguez-Cuevas M, de Jesús Inurreta-Díaz M, et al. Revisión sistemática del Síndrome de Rapunzel. *REVISTA BIOMÉDICA* [Internet]. 2020 [citado el 10 de octubre de 2023];31(1). Disponible en: <https://www.revistabiomedica.mx/index.php/revbiomed/article/view/678/769>
15. Riveros J, Gómez Zuleta MA, Estarita Guerrero JF. Síndrome de Rapunzel: mito o realidad. *Rev Colomb Gastroenterol* [Internet]. 2020 [citado el 10 de octubre de 2023];35(2):207–11. Disponible en: <https://revistagastrocol.com/index.php/rcgv/article/view/402>
16. Tovar L, Ramírez N. Síndrome de Rapunzel (tricobezoar gástrico con extensión a duodeno y yeyuno): a propósito de un caso. *G E N* [Internet]. 2010 [citado el 10 de octubre de 2023]. Disponible en: https://www.gene.org.co/pdf/revista/revista_gn_2010_03_04.pdf

- 2023];64(1):42–5. Disponible en: https://ve.scielo.org/scielo.php?script=sci_arttext&pid=S0016-35032010000100011
17. Imtiaz S. Rapunzel syndrome accompanied by transient intussusception [Internet]. Medscape. 2020 [citado el 10 de octubre de 2023]. Disponible en: https://www.medscape.com/s/viewarticle/933470_4
 18. De la Cruz NA, De Jesús ZC, Noa Pedroso G, Casanova Rivero A. Tricobezoar gástrico: Presentación de un caso. G E N [Internet]. 2007 [citado el 10 de octubre de 2023];61(2):136–8. Disponible en: https://ve.scielo.org/scielo.php?script=sci_arttext&pid=S0016-35032007000200015
 19. López Andino WM, Almeida Arias DA, Durán Vázquez N, Benavides S. Tricobezoar gástrico: a propósito de un caso. Rev Cuba Cir [Internet]. 2008 [citado el 10 de octubre de 2023];47(4):0–0. Disponible en: http://scielo.sld.cu/scielo.php?script=sci_arttext&pid=S0034-74932008000400011
 20. Campos Y, Vallez M, Noya P, Salina M. Tricobezoar, A Propósito de un caso [Internet]. ARCHIVOS VENEZOLANOS DE PUERICULTURA Y PEDIATRÍA. 2015 [citado el 10 de octubre de 2023]. Disponible en: <https://www.redalyc.org/pdf/3679/367945320007.pdf>
 21. Terrones JR, Fernández Mogollón J. Tricobezoar gástrico en mujer adolescente: reporte de caso [Internet]. Rev. cuerpo méd. [citado el 10 de octubre de 2023]. Disponible en: https://sisbib.unmsm.edu.pe/bvrevistas/cuerpomedicohnaaa/v6n1_2013/pdf/a11v6n1.pdf
 22. Kajal P, Bhutani N, Tyagi N, Arya P. Trichobezoar with and without Rapunzel syndrome in paediatric population: A case series from a tertiary care centre of Northern India. Int J Surg Case Rep [Internet]. 2017 [citado el 10 de octubre de 2023];40:23–6. Disponible en: <http://dx.doi.org/10.1016/j.ijscr.2017.08.060>
 23. Molinares-Pérez DA, Arraut-Gámez RE, Gómez-Barrios JD, Gómez-Cadavid N, Milian-Berrio MM. Síndrome de Rapunzel asociado a obstrucción intestinal y hemorragia de vías digestivas altas: reporte de caso y revisión de literatura. Cir Cir [Internet]. 2022;90(6). Disponible en: <https://www.scielo.org.mx/pdf/cicr/v90n6/0009-7411-cir-90-6-848.pdf>
 24. Henao AM, Medina MC, Reyes F, Uriza LF. Tricobezoar gástrico: Presentación de un caso [Internet]. Rev. Colomb. Radiol. 2017 [citado el 10 de octubre de 2023]. Disponible en: [http://contenido.acronline.org/Publicaciones/RCR/RCR28-3/RCR-28-3-Tricobezoar%20\(revista%20virtual\).pdf](http://contenido.acronline.org/Publicaciones/RCR/RCR28-3/RCR-28-3-Tricobezoar%20(revista%20virtual).pdf)
 25. Hamidi H, Mohammadi M, Saberi B, Sarwari MA. A rare clinic entity: Huge trichobezoar. Int J Surg Case Rep [Internet]. 2016;28:127–30. Disponible en: <http://dx.doi.org/10.1016/j.ijscr.2016.09.039>
 26. Alcívar MS, Ruiz MB, Gusñay MM, Almeida JC, Rendón FA, Robles-Medrandá C. Síndrome de Rapunzel gigante con complicación atípica. Reporte de un caso [Internet]. Sociedad de Gastroenterología del Perú. 2018 [citado el 10 de octubre de 2023]. Disponible en: <http://www.scielo.org.pe/pdf/rgp/v39n1/a11v39n1.pdf>
 27. Schuler L, Hodel M, Stieger C. The Rapunzel syndrome: a hairy tale. Surg Case Rep [Internet]. 2023;9(1). Disponible en: https://www.ncbi.nlm.nih.gov/pmc/articles/PMC10050508/pdf/40792_2023_Article_1631.pdf

NOTA: Toda la información que se brinda en este artículo es de carácter investigativo y con fines académicos y de actualización para estudiantes y profesionales de la salud. En ningún caso es de carácter general ni sustituye el asesoramiento de un médico. Ante cualquier duda que pueda tener sobre su estado de salud, consulte con su médico o especialista.